

# Fluoreszenzverfahren in der Mundschleimhautdiagnostik

## Indizes

Fluoreszenzverfahren, Autofluoreszenz, Mundschleimhautdiagnostik, Früherkennung, optische Hilfsmittel, Tumor

## Zusammenfassung

Das Autofluoreszenzverfahren bietet neue diagnostische Möglichkeiten bei der Früherkennung von tumorösen Veränderungen im Gewebe. Die Methode ist nicht invasiv und lässt sich im Rahmen der klinischen Untersuchung der Mundhöhle ohne Zeitverlust durchführen. Allerdings kann mit ihr keine Unterscheidung zwischen entzündlichen Regionen und dysplastischen Veränderungen der Mundschleimhaut getroffen werden, so dass die Biopsie und die histologische Untersuchung des Biopsats unabdingbar bleiben. Da dieses Verfahren es aber erlaubt, die bestmögliche Biopsieentnahmestelle zu eruieren, trägt es wesentlich zur Früherkennung eventueller maligner Veränderungen und somit zum Erhalt der Lebensqualität betroffener Patienten bei.

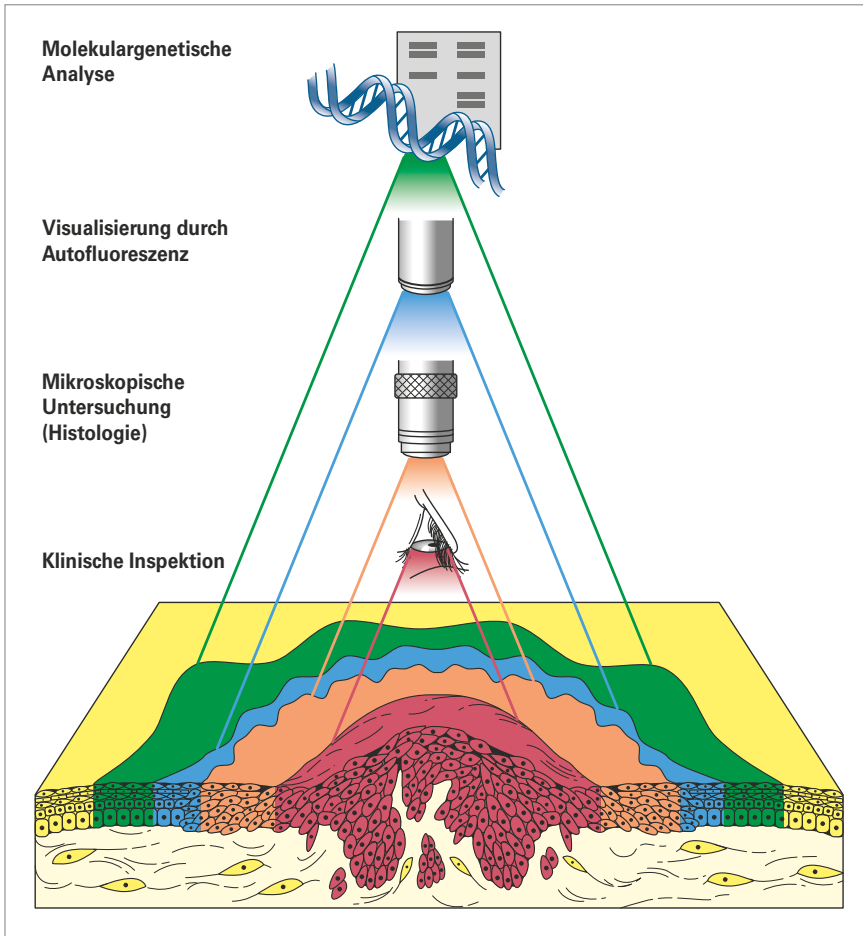
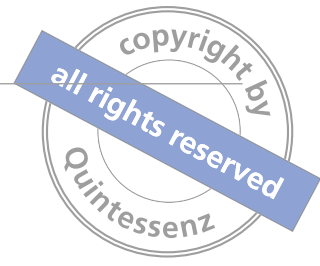## Einleitung

Die Heilungschancen für Patienten mit bösartigen Tumoren in der Mundhöhle sind am günstigsten, wenn die Veränderungen zu einem frühen Zeitpunkt erkannt werden<sup>22</sup>. Dabei hängt die Früherkennung nicht nur von der klinischen Erfahrung des Behandlers ab, sondern auch vom gewählten diagnostischen Hilfsmittel. Tumorstadien unterscheiden sich makroskopisch häufig nicht von unauffällig erscheinender Schleimhaut und können erst durch eine Biopsie gesichert werden. Auch ist es für den Operateur oft schwierig, die exakten Tumorgrenzen und mögliche Tumorausläufer genau zu erkennen und somit sicher zu sein, dass der Tumor im Gesunden entfernt wurde. Gerade im Hinblick auf die gewünschte frühzeitige Erkennung von Tumorneubildungen und deren Abgrenzung zum Normalgewebe besteht also noch eine gewisse diagnostische Lücke, die mit optischen Hilfsmitteln zu einem Teil geschlossen werden kann<sup>6</sup> (Abb. 1).



**Irène Hitz Lindenmüller**  
Dr. med. dent.

Klinik für Zahnärztliche Chirurgie, -Radiologie,  
Mund- und Kieferheilkunde  
Universitätskliniken für Zahnmedizin  
Hebelstrasse 3  
4056 Basel  
Schweiz  
E-Mail: irene.hitz@unibas.ch



**Abb. 1** Grenzen der makroskopischen Früherkennung klinischer Veränderungen durch Lichtreflexion und mögliche weiterführende Diagnostik (Schema nach Westra und Sidransky<sup>23</sup>)

### Optische Hilfsmittel in der Mundschleimhautdiagnostik

Zur Untersuchung der Mundschleimhaut kommt in der Regel weißes Licht zum Einsatz. Trifft Licht auf Gewebe, wird es teilweise an der Oberfläche reflektiert, während ein weiterer Teil des Lichts vom Gewebe absorbiert und gestreut wird. Der Grad der Absorption hängt von Gewebestandteilen wie Proteinen, Peptiden, Hämoglobin und Melanin ab. Dadurch dringt das Licht unterschiedlich tief in das Gewebe ein. Zusätzlich ist die Eindringtiefe stark von der verwendeten Lichtwellenlänge abhängig<sup>14</sup>. Weißlicht wird von gesundem und von erkranktem Gewebe etwa gleich stark reflektiert, so dass die Kontrastunterschiede gering sind. Mit Hilfe direkter Autofluoreszenz lässt sich hingegen ein Kon-

trastunterschied erkennen. Beim Autofluoreszenzverfahren werden klinisch (un)auffällige Regionen der Mundschleimhaut mit blauem Licht der Wellenlänge 400 bis 460 nm (UV-Bereich) bestrahlt. Bei dieser Wellenlänge regt ein Teil des Lichts im Gewebe liegenden Zellbestandteile zum Fluoreszieren an<sup>13</sup>. Diese Moleküle werden aufgrund ihrer fluoreszierenden Eigenschaft als Fluorochrome bzw. Fluorophore bezeichnet.

### Endogene Fluorophore leuchten

Im Gewebe befindliche Fluorophore können Strukturproteine (Elastin, Kollagen, Tryptophan) oder am Zellstoffwechsel beteiligte Koenzyme wie NADH (Nicotinamid-Adenin-Dinucleotid-Hydrat) oder Flavin sein. Auch Aminosäuren wie Tryptophan, Tyrosin und Phenylalanin



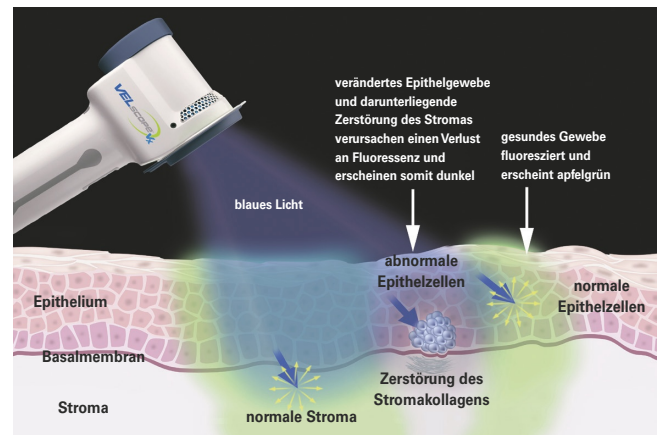
oder Porphyrine, die u. a. im Hämoglobin vorkommen, sind endogene Fluorophore, die bei Bestrahlung mit Licht einer bestimmten Wellenlänge zu fluoreszieren beginnen<sup>6</sup>.

Trifft Licht mit einer bestimmten Wellenlänge auf Gewebe, absorbieren die Fluorophore es und geben einen Teil davon als längerwellige Strahlung wieder ab. Gesunde Schleimhaut weist bei der Bestrahlung mit einem Autofluoreszenzgerät (z. B. VELscope, Fa. LED Dental, Burnaby, Kanada; Identafi, Fa. StarDental/DentalEZ, Lancaster, USA) und der Betrachtung durch den eingebauten Filter eine grünliche Färbung auf. Sobald sich aber die Stoffwechsellage (beispielsweise durch eine Entzündung) ändert und/oder eine dysplastische Veränderung vorliegt, kommt es zu einer Verminderung der grünen Autofluoreszenz des Gewebes, was als „Fluorescence Visualisation Loss“ bezeichnet wird. Die betroffene Region ist als dunkle Färbung erkennbar<sup>13</sup> (Abb. 2).

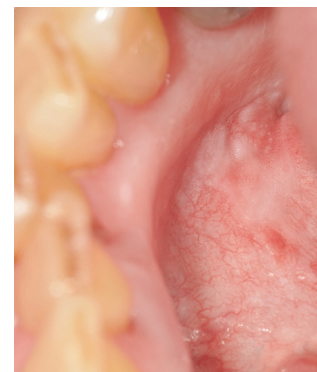Im HNO-ärztlichen Bereich (z. B. PDD-System, Fa. Karl Storz, Tuttlingen) werden bei Malignitätsverdacht unter Umständen exogen (lokal oder systemisch) zugeführte fluoreszierende Moleküle als Fluoreszenzmarker (z. B. 5-Aminolävulinsäure-induzierendes Protoporphyrin IX/5-ALA) eingesetzt, die sich in malignem Gewebe anreichern und somit leichter erkannt werden können. In Abhängigkeit vom verwendeten Fluoreszenzmarker wird das dafür geeignete Anregungslicht mit der entsprechenden Wellenlänge benutzt, um eine tumorspezifische Fluoreszenz zu erreichen<sup>6</sup>.

### Vorsicht bei verminderter Autofluoreszenz

Sind die Fluoreszenzeigenschaften im untersuchten Gewebe vermindert, ist Vorsicht geboten. Der Fluorophor Flavin ist bei einer Tumorbildung oft reduziert. Bei der Glykolyse im tumorösen Gewebe entsteht durch die steigende Laktatkonzentration eine Azidose, die zu Veränderungen im Zellstoffwechsel führt. Der Energiestoffwechsel der Zelle sinkt, daran beteiligte Fluorophore wie beispielsweise NADH sind vermindert, und die Fluoreszenz nimmt ab<sup>4</sup> (Abb. 3 und 4). Zudem ist die Fluoreszenz insgesamt durch die Tumorentstehung



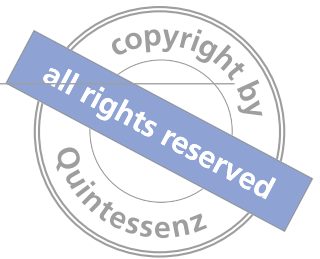**Abb. 2** Schematisch dargestellte Funktionsweise eines optischen Hilfsgerätes zur Erkennung der Gewebefluoreszenz bei Beleuchtung mit blauem Licht. Abdruck mit freundlicher Genehmigung der Firma Mectron, Köln



**Abb. 3** Klinisch auffälliger Bereich im rechten anterioren Mundboden/Alveolarfortsatz. Die Histologie der Exzisionsbiopsie ergab eine mittlere Dysplasie



**Abb. 4** Fluoreszenzverlust, der sich etwas größer als der klinisch verdächtige Bereich darstellt und einen Hinweis zur Biopsiegrenze gibt



und die damit einhergehende Verbreiterung des Epithels reduziert. Das Licht vermag aufgrund der zunehmenden Verdickung des Gewebes nicht bis ins subepitheliale Bindegewebe einzudringen, wo sich die fluoreszierenden Strukturproteine Kollagen und Elastin befinden. Aber auch dünnes, atrophes Gewebe (z. B. Erythroplakie) kann eine verminderte Fluoreszenz aufweisen. Der Grund dafür sind die pathologisch dilatierten Blutgefäße in der Submukosa<sup>15</sup>.

### Wann kommt es zu erhöhter Autofluoreszenz?

Bei Erkrankungen, die eine Hyperkeratose aufweisen (z. B. Leukoplakie, mechanisch bedingte Hyperkeratose, oraler Lichen planus), leuchten beim Autofluoreszenzverfahren die verhornten weißen Regionen hellgrün, weil dann viel Keratin in der obersten Epithelschicht vorhanden ist. Aus diesem Grund besitzt das Autofluoreszenzverfahren bei ausgedehnten flächigen Hyperkeratosen wenig Aussagekraft, da durch das stark fluoreszierende helle Grün ein darunterliegender, sich ausbreitender Tumor nicht erkannt werden kann<sup>2,9</sup>.

### Historische Entwicklung optischer Hilfsmittel in der Diagnostik

Bereits 1924 hat *Policard*<sup>20</sup> unter Verwendung der *Wood-Lampe* Tumorgewebe unter Fluoreszenz untersucht. In den 1950er Jahren wurden ebenfalls mit der *Wood-Lampe* rot fluoreszierende Bestandteile auf der ulzerierenden Oberfläche eines Karzinoms entdeckt<sup>21</sup>. Jahrzehnte später griffen *Alfano et al.*<sup>1</sup> diese Methode wieder auf und beschrieben erstmalig abweichende Autofluoreszenzeigenschaften von normalem bzw. kanzerösem Mammagewebe. Im Jahr 1995 konnten *Kolli et al.*<sup>11</sup> diese Experimente für Schleimhautveränderungen des oberen Aerodigestivtraktes bestätigen. Seitdem hat diese diagnostische Möglichkeit im HNO-ärztlichen Fachgebiet weite Verbreitung gefunden.

Die Fluoreszenzdiagnostik ist seit Anfang der 1990er Jahre bereits in vielen weiteren Bereichen der Medizin etabliert. So werden optische Verfahren in der Früh-

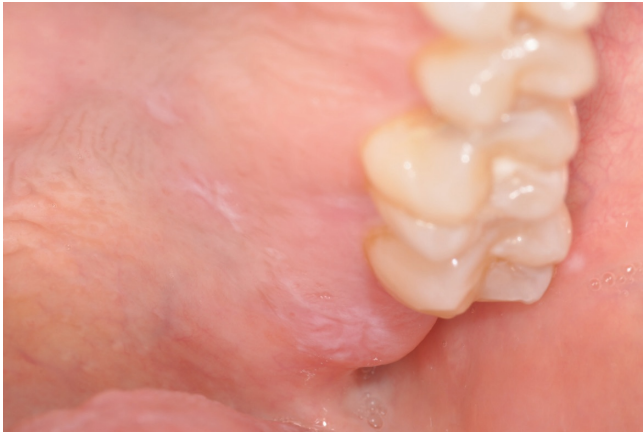diagnostik von Tumoren an Haut und Schleimhäuten auch in der Urologie, Pulmologie, Gastroenterologie, Gynäkologie, Ophthalmologie sowie Dermatologie und Oralchirurgie eingesetzt.

### Vorteile des Autofluoreszenzverfahrens

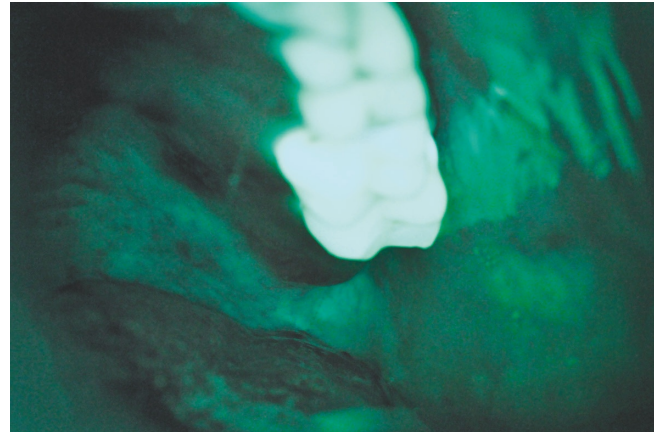
Das Autofluoreszenzverfahren ist ein nicht invasives bildgebendes Verfahren, bei dem unterschiedliche Fluoreszenzeigenschaften zwischen gesundem und nicht mehr gesundem Gewebe durch einen erhöhten farblichen Kontrast deutlich sichtbar gemacht werden können. Dies kann die Entscheidung erleichtern, welche Stelle biopsiert werden muss. Das Verfahren ist einfach zu erlernen, erfordert aber ein gewisses Training. Zudem sind die mit dem Fotoapparat aufgenommenen Autofluoreszenzbilder objektiv beurteilbar. Die klinisch untersuchten und danach mit dem Autofluoreszenzgerät beleuchteten Regionen sollten deshalb fotografisch festgehalten werden. So lässt sich der Verlauf einer verdächtigen Läsion dokumentieren, und andere Untersucher können unabhängig vom Behandler ebenfalls entscheiden, ob eine Biopsie sinnvoll ist oder nicht. Zusätzlich kann dem betroffenen Patienten auf eindrückliche Weise der Sinn einer Biopsie zur Dignitätsabklärung nähergebracht werden.

### Nachteile des Autofluoreszenzverfahrens

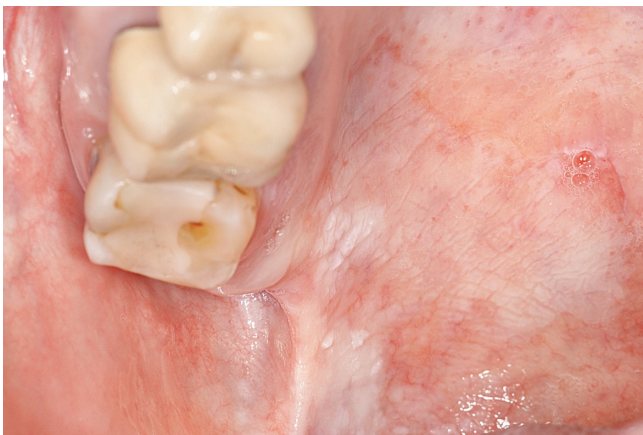Neben potenziell malignen Transformationen können auch andere Prozesse wie Entzündungen oder Ischämien den metabolischen Zustand des Gewebes beeinflussen. Außerdem beeinträchtigen Einblutungen oder erhöhter Blutfluss (Neoangiogenese) durch Absorption des Fluoreszenzlichts durch das Häm, das als eisenhaltiger Farbstoff Teil der Erythrozyten ist, unter Umständen die Qualität und damit die Aussagekraft, was zu einer falsch positiven Einschätzung führen kann. Bei einer chronischen Entzündung (z. B. oraler Lichen planus) kommt es zu einer Hyperämie und zum Einwandern von Entzündungszellen (Lymphozyten). Das Häm ab-



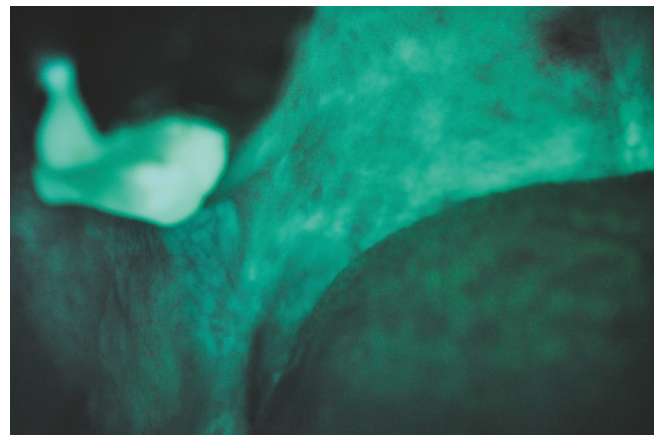
**Abb. 5** Oraler Lichen planus im Tuberbereich links



**Abb. 6** Auf der Autofluoreszenzaufnahme deutlich erkennbare dunkle Zone, die in diesem Fall auf eine Entzündung hinweist, welche typisch für den oralen Lichen planus ist. Die Entscheidung, ob ein mögliches dysplastisches Geschehen vorliegt oder ob der dunkle Befund entzündlich bedingt ist, kann nur durch eine histologische Untersuchung getroffen werden



**Abb. 7** Massive Hyperkeratose im Bereich der Rachenschleimhaut rechts. Die histologische Untersuchung des Biopsats ergab eine schwere Dysplasie



**Abb. 8** Die Autofluoreszenz zeigt keine Auffälligkeiten. Durch die Hyperkeratose kommt es zu einem falsch negativen Resultat

sorbiert in den erweiterten subepithelialen Blutgefäßen das einfallende Licht, was einen Autofluoreszenzverlust zur Folge hat. Das Autofluoreszenzverfahren lässt sich in diesem Fall nicht als Entscheidungshilfe heranziehen, da der Fluoreszenzverlust durch eine subepitheliale Entzündung oder durch zunehmende Malignität hervorgerufen werden kann (Abb. 5 und 6).

Weist das Epithel eine verdickte Keratinschicht auf, leuchtet diese Stelle bei Bestrahlung mit Licht der Wellenlänge 400 bis 460 nm stark fluoreszierend (hellgrün) auf, was eine Reflexion nach sich zieht. Aufgrund der starken Fluoreszenz kann deshalb ein Tumorwachstum in der Tiefe unentdeckt voranschreiten. Chronische Entzündungen können demzufolge zu falsch positiven



und (hyper)keratotische Bezirke zu falsch negativen Ergebnissen führen<sup>2</sup> (Abb. 7 und 8). Zudem ist keine eindeutige Zuordnung hinsichtlich der Beurteilung der Dignität möglich. Eine leichte Dysplasie kann mit Hilfe des Autofluoreszenzverfahrens kaum von gesundem Gewebe unterschieden werden. Erst ab einer mittleren Dysplasie ist ein Verlust der Fluoreszenz sichtbar. Aussagen zu einzelnen Dysplasiestadien lassen sich nur unter Zuhilfenahme der klassischen Histopathologie treffen<sup>3</sup>. Um einen Kontrastunterschied einwandfrei feststellen zu können, sollte der Behandlungsraum zudem völlig abgedunkelt sein, was mit einem gewissen zeitlichen Aufwand verbunden sein kann.

### Welche Diagnostik ist sinnvoll?

Gemäß den Empfehlungen der Deutschen Gesellschaft für Zahn-, Mund- und Kieferheilkunde (DGZMK) ist die Mundschleimhaut systematisch klinisch wie auch palpatorisch zu untersuchen. In begründeten Fällen soll neben dem Abstrich für die mikrobiologische bzw. virologische Diagnostik bei Malignitätsverdacht die Intravitalfärbung mit Toluidinblau oder die Autofluoreszenzdiagnostik hinzugezogen werden. Die Leitlinie der DGZMK von 2010, deren Aktualisierung für 2015 vorgesehen ist, enthält bezüglich des Autofluoreszenzverfahrens lediglich den Hinweis, dass eine Bewertung der diagnostischen Qualität auf der Basis der (damals) verfügbaren Daten noch nicht möglich sei<sup>12</sup>.

In den letzten Jahren wurden einige Autofluoreszenzgeräte zur Inspektion der oralen Mukosa vorgestellt. Neben dem von der British Columbia Cancer Agency mitentwickelten VELscope<sup>18,19</sup> verbindet Identafi die Spektroskopie mit Fluoreszenz und polarisiertem wei-

ßem Licht. Letztere Methode muss allerdings wissenschaftlich noch besser untersucht werden<sup>7,16,17</sup>. Ein neuer Ansatz kombiniert das konfokale Mikroskop mit endogenen bzw. exogen applizierten fluoreszierenden Markern. Diese Methode wurde von *Contaldo et al.*<sup>8</sup> entwickelt und ermöglicht eine noninvasive Untersuchung der Anatomie des Gewebes. Ob damit in Zukunft eine histologische Untersuchung unnötig wird, werden weitere Studien zeigen müssen.

### Fazit

Der Einsatz optischer, nicht invasiver Hilfsmittel dient der Früherkennung von klinisch auffälligen oder sogar subklinischen Läsionen<sup>18,19</sup>. Allerdings kann anhand des Autofluoreszenzverfahrens keine Aussage dazu getroffen werden, welcher Dysplasiegrad bzw. ob ein hohes oder ein niedriges Risiko vorliegt<sup>5</sup>. Den Goldstandard in der Diagnostik von Tumoren stellen deshalb bis heute immer noch die invasive Gewebeentnahme und die anschließende histopathologische Begutachtung zur Beurteilung des Dysplasiegrades dar. Jedoch besteht bei jeder Biopsie auch das Risiko, dass die Entnahme der Gewebeprobe nicht am „richtigen“ Ort erfolgt ist und daraus ein falsch negativer Befund resultiert. In solchen Situationen ist ein zusätzliches diagnostisches Hilfsmittel wie das Autofluoreszenzverfahren hilfreich, um die (nicht unbedingt klinisch) auffälligste Lokalisation für die aussagekräftigste Biopsieentnahmestelle zu ermitteln<sup>10</sup>. Wenn der Verdacht auf ein manifestes Karzinom besteht, soll gemäß der DGZMK-Leitlinie eine umgehende Überweisung an eine Fachklinik zur Einleitung einer weiterführenden Diagnostik und Therapie erfolgen<sup>12</sup>.

### Literatur

1. Alfano RR, Tata DB, Cordero J, Tomashefsky FW, Longo G, Alfano MA. Laser induced fluorescence spectroscopy from native cancerous and normal tissue. *IEEE J Quant Electron* 1984;20:1507-1511.
2. Arens C, Dreyer T, Glanz H, Malzahn K. Indirect autofluorescence laryngoscopy in the diagnosis of laryngeal cancer and its precursor lesions. *Eur Arch Otorhinolaryngol* 2004;261:71-76.
3. Arens C, Glanz H, Woenckhaus J, Hersemeyer K, Kraft M. Histologic assessment of epithelial thickness in early laryngeal cancer or precursor lesions and its impact on endoscopic imaging. *Eur Arch Otorhinolaryngol* 2007;264:645-649.
4. Arens C, Reussner D, Neubacher H, Woenckhaus J. Spectrometric measurements in laryngeal cancer. *Eur Arch Otorhinolaryngol* 2006; 263:1001-1007.
5. Awan KH, Morgan PR, Warnakulasuriya S. Evaluation of an autofluorescence based imaging system (VELscope) in the detection of oral potentially malignant disorders and benign keratoses. *Oral Oncol* 2011;47:274-277.
6. Betz CS, Leunig A. Möglichkeiten und Grenzen der Fluoreszenzdiagnostik und photodynamischen Therapie. Teil 1: Fluoreszenzdiagnostik. *HNO* 2003;51: 1019-1035.



7. Bhatia N, Lalla Y, Vu AN, Farah CS. Advances in optical adjunctive aids for visualisation and detection of oral malignant and potentially malignant lesions. Int J Dent 2013 Sep 2 (Epub ahead of print).
8. Contaldo M, Poh CF, Guillaud M et al. Oral mucosa optical biopsy by a novel handheld fluorescent confocal microscope specifically developed: technologic improvements and future prospects. Oral Surg Oral Med Oral Pathol Oral Radiol 2013;116:752-758.
9. Dreyer T, Popella C, Hinrichs B et al. Grading of precancerous laryngeal lesions by multiparameter image analysis at separate epithelial layers. J Pathol 1995;177:385-393.
10. Jayaprakash V, Sullivan M, Merzianu M et al. Autofluorescence-guided surveillance for oral cancer. Cancer Prev Res (Phila) 2009;2: 966-974.
11. Kolli VR, Savage HE, Yao TJ, Schantz SP. Native cellular fluorescence of neoplastic upper aerodigestive mucosa. Arch Otolaryngol Head Neck Surg 1995;121: 1287-1292.
12. Kunkel M, Hertrampf K. Diagnostik und Management von Vorläuferläsionen des oralen Plattenepithelkarzinoms in der Zahn-, Mund- und Kieferheilkunde. S2k-Leitlinie. Stand: 01.03.2010. Internet: www.dgzmk.de/uploads/tx\_szdgzmkdocuments/20101201\_Langversion\_Vorlaeuferlaesionen\_des\_oralen\_Plattenepithelkarzinoms.pdf. Abruf: 17.08.2014.
13. Lane PM, Gilhuly T, Whitehead P et al. Simple device for the direct visualization of oral-cavity tissue fluorescence. J Biomed Opt 2006;11: 024006.
14. Liedtke S, Popp J. Laser, Licht und Leben: Techniken in der Medizin. Weinheim: Wiley-VCH, 2006.
15. Mahlzahn K, Dreyer T, Glanz H, Arens C. Autofluorescence endoscopy in the diagnosis of early laryngeal cancer and its precursor lesions. Laryngoscope 2002;112: 488-493.
16. Messadi DV. Diagnostic aids for detection of oral precancerous conditions. Int J Oral Sci 2013;5:59-65.
17. Messadi DV, Wilder-Smith P, Wolinsky L. Improving oral cancer survival: the role of dental providers. J Calif Dent Assoc 2009; 37:789-798.
18. Poh CF, Ng SP, Williams PM et al. Direct fluorescence visualization of clinically occult high-risk oral premalignant disease using a simple hand-held device. Head Neck 2007; 29:71-76.
19. Poh CF, Zhang L, Anderson DW et al. Fluorescence visualization detection of field alterations in tumor margins of oral cancer patients. Clin Cancer Res 2006;12:6716-1622.
20. Policard A. Etude sur les aspects offerts par des tumeurs experimentales examinées à la lumière de Wood. CR Soc Biol 1924;91:742-743.
21. Ronchese F. The fluorescence of cancer under the Wood light. Oral Surg 1954;7:967-971.
22. Silverman S Jr. Early diagnosis of oral cancer. Cancer 1988;62:1796-1799.
23. Westra WH, Sidransky D. Fluorescence visualization in oral neoplasia: shedding light on an old problem. Clin Cancer Res 2006; 12:6594-6597.

## Access Crown® Ultra

Verbessertes Komposit für provisorische Kronen und Brücken

## Stärker und Schneller als das Original Access Crown

Access Crown Ultra von Centrix ist ein verbessertes Bis-Acryl- Komposit für provisorische Kronen und Brücken. Es bindet in nur 60 Sekunden zu einem elastischen Material ab und lässt sich ohne zu verformen entfernen. Access Crown Ultra hat eine 50% höhere Druckfestigkeit und eine 20% höhere Querfestigkeit als unser originales Access Crown. Außerdem entsteht 40% weniger Abfall dank der besonders kleinen Anmischspitzen. Wählen Sie aus 6 beliebigen VITA\*-Farben, plus Bleach-Tönung.



( Sie sparen 32,95€ )

### ANGEBOT

Kaufen Sie eine beliebige Packung Access Crown Ultra und erhalten Sie das beliebte Abformmaterial **Access Blue GRATIS!**

**Kostenfrei anrufen: 0800-2368749**

und Code angeben: QUIN-ACU-1014

Dieses Angebot gilt bis zum 30.11.2014

Weitere Informationen finden Sie unter: [www.centrixdental.de](http://www.centrixdental.de)

Making Dentistry Easier. SM